

H17a – Tandslibning

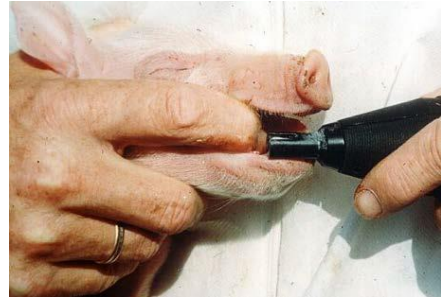Korrekt håndtering af pattegrisene giver en større overlevelse.

Tandslibning må ikke foretages rutinemæssigt, og er først løsningen, hvis der er sår på sørens yver eller på grisenes hoveder. Tænderne må ikke klippes!

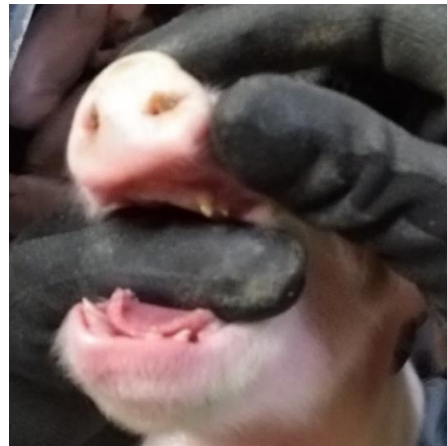
Dokumentationskrav:

- Pattegrisens hjørnetænder kan slibes inden for dyrets 4 første levedøgn, hvis der er dokumentation for, at der på bedriften er sket skader på sørens pletter eller på andre svins hoveder, herunder ører, som følge af at slibning ikke er foretaget
- Slibning af hjørnetænder må kun foretages af en person med passende uddannelse heri, og som har erfaring med at udføre slibning af hjørnetænder med passende midler og under hygiejniske forhold
- Grise fødes med 8 skarpe tænder, som slibes ved tandslibningen
- Anvend et apparat, som er beregnet til tandslibning
- Hold grisen om halsen med tommelfingeren, og brug pegefingre og eventuelt langemand til at holde munden åben (foto 1). Man kan også holde grisen mod sig selv, og holde grisen med pegefingre, mens tommeltot holder munden åben (foto 2). Grise med høj fødselsvægt kan være svære at holde om halsen. Læg i stedet grisen på ryggen på dit lår. Så vil den automatisk åbne munden
- Sliberens åbning sættes ned over 2 tænder ad gangen, og der slibes kortvarigt (1 sekund) med let tryk på sliberen
- Tjek herefter om tænderne er slebet korrekt (foto 3). Hvis tanden fortsat er skarp imod en finger, så er der slebet for kortvarigt. Hvis det hvide af tandpulpa kan ses på tanden (foto 4), så er tanden slebet for meget
- Hvis grisen har sorte huller i de slebte tænder nogle dage, er der slebet for langt ned i tanden, hvilket øger risikoen for infektioner
- Klipning af hjørnetænder er forbudt.

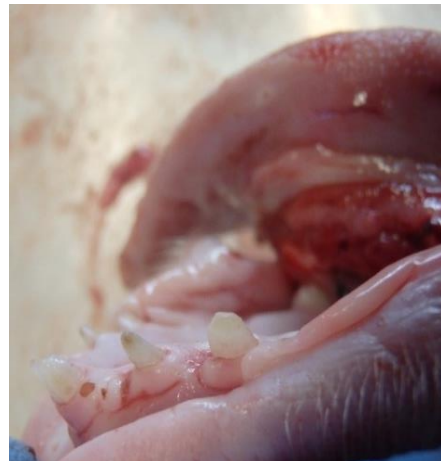Pattegrisens hjørnetænder kan slibes indenfor dyrets 4 første levedøgn, hvis der er dokumentation for, at der på bedriften er sket skader på sørens pletter eller på andre svins hoveder, herunder ører, som følge af at slibning ikke er foretaget. Slibning af hjørnetænder må kun foretages af en person som er uddannet heri, og som har erfaring (BEK nr. 17, 2016).



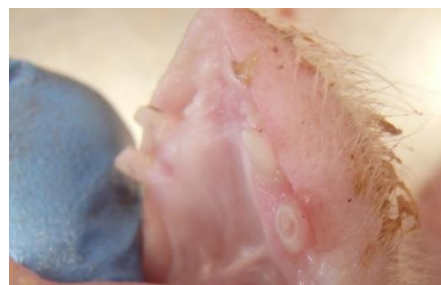1. Sådan holdes grisen



2. Tænder før slibning



3. Korrekt slebet tænder



4. Tænder som er slebet for dybt

(foto: Charlotte Mark Salomonsen)

H17a – Tandslibning

<p>Pattedyr kan have op til 44 tænder. Mennesker har kun 32 tænder. Svin har først alle 44 tænder, når de bliver 2 år gamle og de sidste kindtænder bryder frem. Pattegrise fødes med 8 spidse tænder, som de fx anvender, når de kæmper om plads ved en patte. Det er dels hjørnetanden, og dels den yderste af fortænderne, som er til stede ved fødsel i begge sider af både over- og undermund. De to fortænder midt for bryder frem ved eller i ugerne efter fødsel.</p>	
<p>Hvis grisene har mange sår i hovedet eller ved ørerne i løbet af de første dagede, kan det være indgangsport for infektioner. Sår på søernes yver kan have flere årsager, fx lav mælkeydelse hos søerne eller slagsmål mellem grise, som er mere end 2 døgn gamle ved sammenblanding. Sår på yveret ved 5 ugers diegivning kan skyldes, at soens mælkeydelse stagnerer, mens grisenes appetit fortsat vokser. Tandslibning kan overvejes, hvis der er sodeksem i besætningen. Det rammer normalt kun grise født af gylte, og skyldes manglende immunisering af poltene, så dette problem som skal håndteres sammen med dine rådgivere.</p>	
<p>Brug en tandsliber til slibningen.</p>	
<p>Der slibes 8 tænder i alt. Det er to tænder i hver side i både under- og overmund. Her er tænderne i overmundet slebet for dybt, så den sorte pulpahule i alle 4 tænder kan ses. Der skal kun slibes kortvarigt (ca. et sekund) med let tryk på tandsliberen. Der er slebet tilstrækkeligt, når tanden ikke holder fast i en finger, som glider hen over tanden. Hvis det hvide af tandpulpa kan ses efter slibning, så er der slebet for dybt. Det er svært at se de små hvide tandflader, så vent nogle dage og lav en efterkontrol. Hvis der er slebet for dybt, så bliver den hvide tandpulpa sort. Hvis der slibes for dybt, så kan bakterier trænge ind i grisen og give tandbylder, hjernebetændelse eller blodforgiftning.</p>	
<p>Hjørnetænderne skal slibes ensartet.</p>  <p>Fejl: Skæv slibning ved rød pil, hvor tanden er slebet skarp, så slibningen ikke får effekt. Den forreste tand ved blå pil er slebet for dybt, så den har sort pulpa.</p>	
	